

Children's Mercy Kansas City

**SHARE @ Children's Mercy**

---

Posters

---

10-2023

## **Sangrado del Tubo Digestivo Alto Secundario a Infección de Adenovirus**

Moises Alatorre-Jimenez

Sarah T. Edwards

Thomas M. Attard

Let us know how access to this publication benefits you

Follow this and additional works at: <https://scholarlyexchange.childrensmercy.org/posters>



Part of the [Gastroenterology Commons](#)

---

# Sangrado del Tubo Digestivo Alto Secundario a Infección de Adenovirus

Moises Alatorre-Jimenez MD, PhD; Sarah Edwards DO, Thomas M Attard MD

Children's Mercy Hospital, Kansas City, Kansas, USA

## INTRODUCCIÓN

- El Sangrado del tubo digestivo alto (STDA) es causado por múltiples etiologías incluyendo gastritis, varices, esofagitis, anomalidades vasculares, cuerpos extraños, y úlceras<sup>(1)</sup>.

### Infecciones virales causantes de STDA (1,2,3,4,5)

Epstein-Barr	Covid-19
Herpes virus-6	Herpes virus-7
Citomegalovirus	

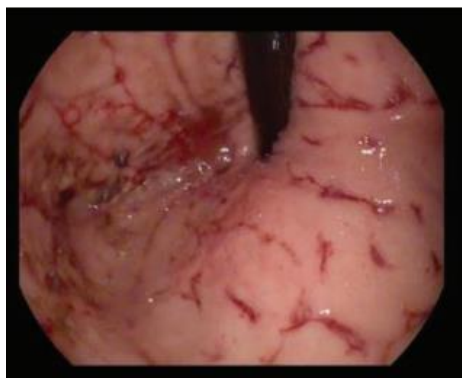


Fig. 1. Úlceras serpiginosas en la zona del cardia gástrico

## CASO CLÍNICO

### Hospitalización

Día	Síntomas	Laboratorio	Procedimientos
Admisión	Melena Fatiga Anorexia	Hgb 8.2gm/dl Leucopenia 2.7x 10 <sup>3</sup> /mL AST 553 ALT 417 PT/INR normal	Infusión IV Octreotida Pantoprazol IV
Día 1	Melena Hematemesis	Hgb 6.7 gm/dl (8 hrs de hospitalización)	Transfusiones sanguíneas x2 Endoscopia (coágulo de gran tamaño (que fue succionado demostrando fig 1. Control hemorrágico con Hemospray®. (fig.2)
Día 2	Asintomático	Hgb 9 gm/dl Estudios PCR virales: sangre heces, respiratorios (concluyeron (+) Adenovirus	
Post Hospitali zación 3 meses después	Asintomático	Hgb 11mg/dl Perfil hepático normal	Endoscopia visualmente normal y resultados de patología normal.

## DISCUSION

- Se han presentado varios casos en la literatura de STDA causado por en algunos casos por una infección viral<sup>(1)</sup>.
- Los casos de úlceras por adenovirus son reportados exclusivamente en pacientes adultos y/o inmunocomprometidos<sup>(6)</sup>

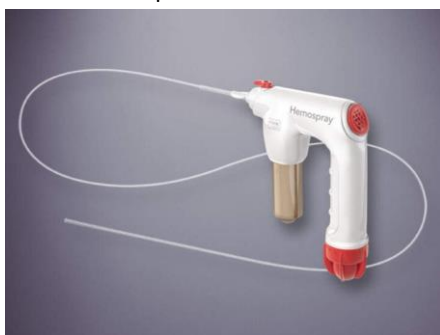

Fig 2. Uso del dispositivo Hemospray®)

## CONCLUSION

- Reportamos este caso de pacientes pediátrico STDA causado por úlceras por adenovirus donde no se han encontrado casos reportados previamente en la literatura.

BIBLIOGRAFIA

